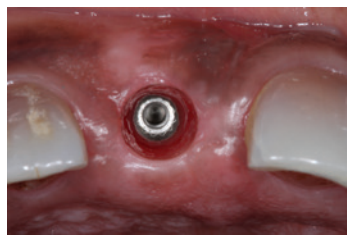


De implantaatkroon Hoe creëer je mooi tandvlees?

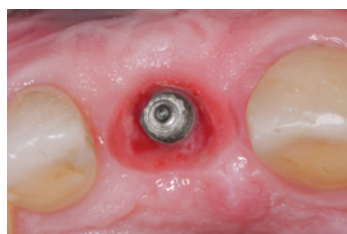In deze editie van “Vast en Zeker” bespreken we hoe door middel van een tijdelijke kroon, ook wel *transitional* genoemd, de contour van het tandvlees verbeterd kan worden.

Verder komt aan bod hoe het bereikte resultaat goed naar een definitieve kroon omgezet kan worden door het gebruik van een individuele afdrukstift.

Frank Andriessen en David Rijkens



Afbeelding 1: Emergence profile is exact rond door de vorm van het healingabutment.



Afbeelding 2: Emergence profile dat is gecreëerd met een transitional: de ronde vorm is veranderd in een driehoekige vorm die de natuurlijke situatie nabootst.

De tijd dat kronen op implantaten voornamelijk functioneel dienden te zijn, is voorbij. Met de huidige kennis en technieken is het doel een resultaat te bereiken waarbij de implantaatgedragen kroon niet meer opvalt in de dentitie. De patiënt zal in eerste instantie meestal afgaan op de kleur, grootte en symmetrie van de kroon. Tandvlees speelt echter een minstens zo belangrijke rol bij het esthetische resultaat. In sommige situaties - zoals bij een hoge lachlijn - is dit zelfs van essentieel belang. Als in zo'n situatie de gingiva niet goed wordt gereconstrueerd leidt dat vaak tot een 'te lange kroon'. Een goede esthetische uitkomst begint uiteraard met de juiste positionering van het implantaat. Een te ver naar buccaal of te hoog of laag geplaatst implantaat zal namelijk bijna altijd recessies tot gevolg hebben.^{1,2,3}

Voor de vervaardiging van een goede esthetische kroon op een implantaat is samenwerking nodig met een tandtechniker die kennis van zaken en materialen heeft. Het vervaardigen van esthetische frontkronen wordt dan ook vaak gedaan door tandtechnikers die zich hier volledig op hebben toegelegd.

Na het behouden of creëren van voldoende tandvlees rondom het implantaat, eventueel

door gebruik van een soft-tissue graft in een eerder stadium, is het van belang dit tandvlees de juiste vorm rondom de kroon te geven. Het zogenaamde emergence profile.

Emergence profile

Het slagen van een succesvolle fronttandvervanging bij een frontimplantaat hangt af in hoeverre de *emergence profile* lijkt op die van het natuurlijke element.^{4,5} De *emergence profile* van de definitieve kroon wordt beïnvloed door de grootte, vorm en locatie van het implantaatplatform.⁶ In de esthetische zone worden bone-level implantaten drie tot vier mm apicaal van de glazuur-cementgrens van de (gezonde) buurelementen geplaatst.⁷

Deze ruimte is nodig voor een goede overgang van de ronde vorm (afbeelding 1) van het implantaat naar een meer driehoekige vorm (afbeelding 2) van de tand, zoals bij een natuurlijk element het geval is. De meeste healingabutments en afdrukstiften die op de implantaten worden geplaatst zijn namelijk rond van vorm. Daardoor wordt de vorm van het *emergence profile* in het gipsmodel ook rond van vorm. De techniker zal dan moeten beslissen of bij het ontwerp van het abutment en de kroon deze ronde vorm wordt aangehouden, of

dat er gips uit het gipsmodel wordt weggeslepen. In beide situaties is het onvoorspelbaar welke invloed dit heeft op het *emergence profile* en de esthetiek. Ook de outline van de kroon wordt mogelijk op een onjuiste positie gelegd, waardoor het abutment mogelijk zichtbaar is.

Een onjuiste vormgeving van de kroon kan de mondhygiëne bemoeilijken, wat ontsteking kan veroorzaken met een minder fraai esthetisch resultaat.⁸ Het esthetische resultaat wordt veel voorspelbaarder als de vorm van de gingiva al voorgevormd is met een tijdelijke kroon.⁹ Alleen dan weten de behandelaar en technicus precies waar de outline van de kroon moet komen te liggen. Een manier om voorspelbaar de *emergence profile* de juiste vorm (afbeelding 2) te geven is met behulp van een *transitional*. Doordat deze veelal gemaakt wordt van kunststof (composiet), kan de vorm gemakkelijk worden aangepast. Als er teveel druk op het soft tissue wordt gegeven kan er materiaal worden weggeslepen en als er meer druk nodig is kan materiaal worden toegevoegd.

De transitional

De *transitional* kan door de tandarts(-implantoloog) zelf worden vervaardigd. Veelal wordt deze echter gemaakt door de tandtechniker. Daarna zal de tandarts(-implantoloog) de vorm langzaam zelf aan moeten passen tot het gewenste resultaat is bereikt. Dit betekent dat bij de eerste keer plaatsen van de tijdelijke kroon niet teveel weefseldruk moet worden gevormd. De druk op de gingiva wordt duidelijk door het wit uitslaan van de gingiva. Dit noemen we 'bleaching' (afbeelding 3). Dit moeten we niet te lang aanhouden, omdat dit recessie tot gevolg kan hebben. Indien het tandvlees na enkele minuten niet zijn oude kleur heeft teruggekregen is de druk op het weefsel te groot en zal er dus kunststof van de *transitional* moeten worden weggenomen.

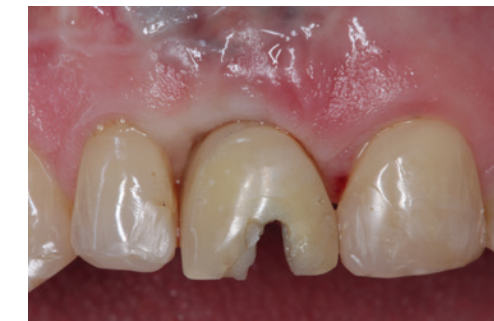Het is belangrijk om de patiënt het gebruik van zachte floss (Ultrafloss of Superfloss) te instrueren (afbeelding 4). Het gebruik van ragers of stokers in de esthetische regio dient te allen tijde voorkomen te worden!

Na het plaatsen van de *transitional* wordt meestal vier weken gewacht om de gingiva de tijd te geven zich te adapteren aan de vorm van de *transitional*. Na vier weken komt de patiënt terug, waarna indien nodig de vorm van de kroon aangepast wordt

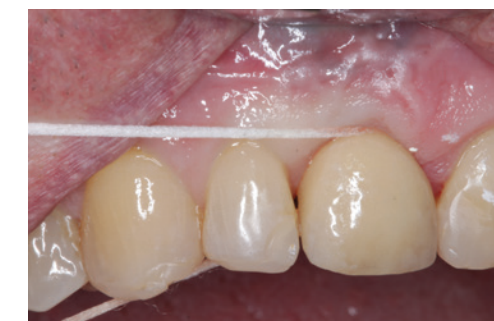(afbeelding 5+6). Dit herhaalt zich weer na vier weken (afbeelding 7-9).

Het aanpassen van de kroon dient tot een minimum te worden beperkt omdat het veelvuldig op- en afschroeven van de tijdelijke kroon tot recessie kan leiden. Bekend is dat het veelvuldig verbreken van de hemodesmosale aanhechting botverlies kan veroorzaken.^{10,11}

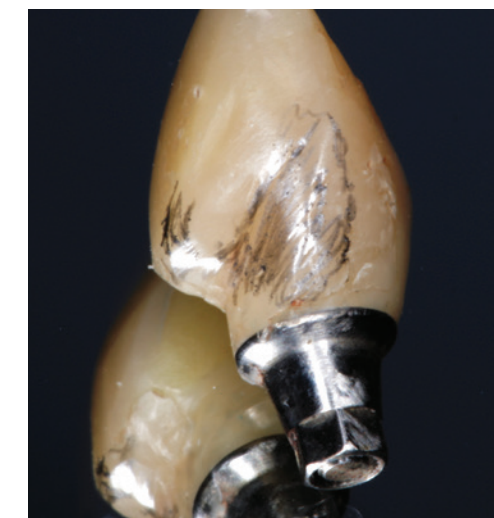
Duidelijke ingroei van de papillen is zichtbaar. De gecreëerde emergence profile kan nu worden gekopieerd, waarna de definitieve kroon kan worden vervaardigd.



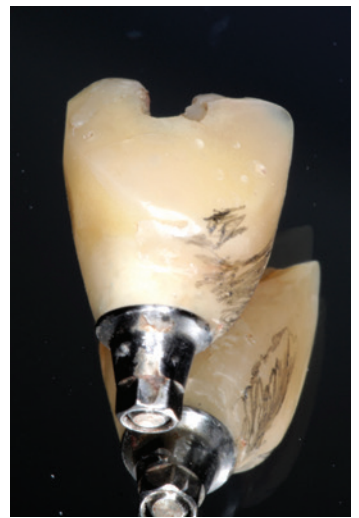Afbeelding 3: bleaching van de gingiva na plaatsing van de transitional.



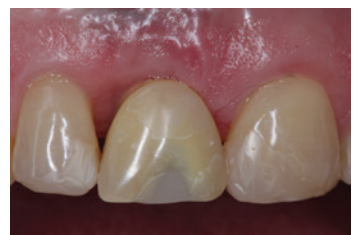Afbeelding 4: Schoonhouden werkt goed met Superfloss. Een juiste instructie in gebruik hiervan is essentieel.



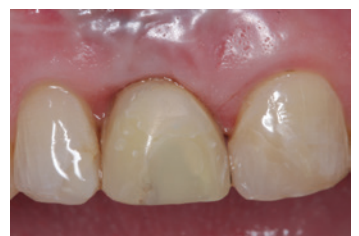Afbeelding 5 en 6: Aanpassingen van de tijdelijke kroon aangegeven met potlood.



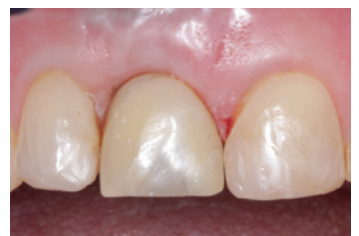Afbeelding 6



Afbeelding 7



Afbeelding 8



Afbeelding 9

Afbeelding 7, 8 en 9: Situatie direct na plaatsing van de transitional (afbeelding 7), na 2 maanden (afbeelding 8) en na drie maanden (afbeelding 9), waarbij de transitional één keer is aangepast.



Afbeelding 10.1



Afbeelding 10.2




Afbeelding 10.3



Afbeelding 10.4



Afbeelding 10.5



Afbeelding 10.6



Afbeelding 10.7



Afbeelding 10.8



Afbeelding 10.9

De individuele afdrukstift

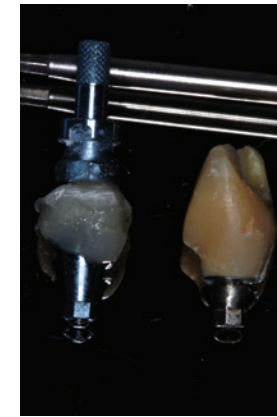
Na het creëren van een optimale emergence profile is het zaak deze op de juiste manier over te brengen op het gipsmodel. Bij het gebruik van een normale afdrukstift en normale afdruktechniek zal vooral de buccale mucosa na het verwijderen van de healing abutment bijna direct contraheeren door gebrek aan ondersteuning. Dit is goed zichtbaar als na enkele minuten de transitional weer op zijn plek wordt geschroefd: direct is dan blanching van de gingiva zichtbaar. Het is dus noodzakelijk om een afdrukmethode te gebruiken waarbij de emergence profile op een nauwkeurigere manier wordt gekopieerd.

Door het individualiseren van een afdrukstift op basis van de transitional, kan de contour van de mucosa exact worden overgebracht naar het model. Deze methode ziet er als volgt uit:

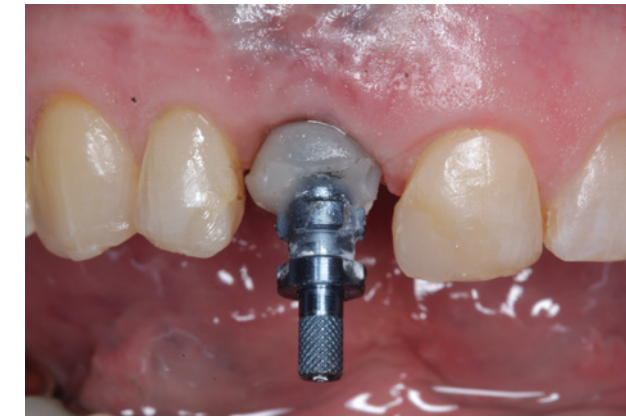In een dappenglaasje (afbeelding 10.2) wordt een implantaatanaloog (afbeelding 10.1) geplaatst met een hard afdrukmateriaal of bijvoorbeeld duralay (afbeelding

10.3). Nadat dit hard is geworden wordt de *transitional* op het implantaatanaloog geschroefd (afbeelding 10.4). Geef met een streepje op het dappenglaasje aan wat de buccale zijde is. In plaats van het dappenglaasje kan ook het gipsmodel waar de transitional op is vervaardigd worden gebruikt.

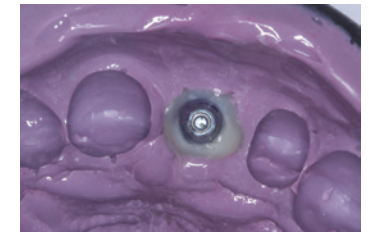
Nu kan de vorm van de transitional en daarmee de gecreëerde emergence profile worden gekopieerd. Dit doen we door een afdrukmasse om de transitional te spuiten (afbeelding 10.5). Nadat dit is uitgehard verwijderen we de transitional (afbeelding 10.6). De afdrukstift kan vervolgens op het implantaatanaloog worden geschroefd (afbeelding 10.7). De ruimte tussen de afdrukstift en de uitgeharde afdrukmasse wordt vervolgens opgevuld met een *flowable* composiet, dat in laagjes wordt uitgehard (afbeelding 10.8-10.10). Nu komt het streepje op het dappenglaasje van pas waarmee de buccale zijde van de transitional is gemarkeerd. Het streepje kan worden overgenomen op de individueel vervaardigde



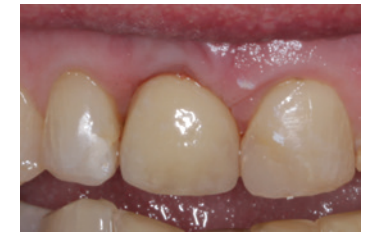Afbeelding 10.10



Afbeelding 10.11



Afbeelding 10.12




Afbeelding 11: Definitieve kroon direct na plaatsing (na verwijderen van het retractedraadje).

afdrukstift, waarna bij het losdraaien de buccale zijde gemakkelijk terug kan worden gevonden. We voorkomen hiermee dat de geïndividualiseerde afdrukstift in een foute positie op het implantaat in de mond wordt geschroefd.

Nadat de geïndividualiseerde afdrukstift op het implantaat is geschroefd (afbeelding 10.11) kan de afdruk op de gebruikelijke manier worden gemaakt (afbeelding 10.12). Op basis van deze afdruk is het gecreëerde emergence profile nu exact te kopiëren naar een soft tissue model. De uiteindelijke kroonvorm kan met een extra alginaatafdruk met transitional in situ duidelijk gemaakt worden aan de tandtechniker.

Conclusie

Bij een implantologische frontcasus is het creëren van een juist emergence profile met een transitional essentieel om een voorspelbaar eindresultaat te bereiken. Door het individualiseren van de afdrukstift kan het emergence profile exact worden gekopieerd naar het gipsmodel. Met deze werkmethode geeft de tandarts-(implantoloog) de juiste informatie aan de tandtechniker. Deze kan vervolgens voorspelbaar een kroon vervaardigen, met de juiste outline en cervicale contour die een optimale ondersteuning geeft aan de gingiva. 

Literatuurlijst

1. Buser, Martin W, Belser UC. Optimizing esthetics for implant restorations in the anterior maxilla: anatomic and surgical considerations. *Int J Oral Maxillofac Implants.* 2004;19 Suppl:43-61.
2. Belser, Buser D, Higginbottom F. Consensus statements and recommended clinical procedures regarding esthetics in implant dentistry. *Int J Oral Maxillofac Implants.* 2004;19 Suppl:73-4.
3. Grunder U, Gracis S, Capelli M. Influence of the 3-D bone-to-implant relationship on esthetics. *Int J Periodontics Restorative Dent.* 2005 Apr;25(2):113-9.
4. Neale D, Chee WW. Development of implant soft tissue emergence profile: a technique. *J Prosthet Dent.* 1994;71:364-368.
5. Jansen CE. Guided soft tissue healing in implant dentistry. *J Calif Dent Assoc.* 1995;23:57-58. 60, 62 passim.
6. Bain CA, Weisgold AS. Customized emergence profile in the implant crown—a new technique. *Compend Contin Educ Dent*1997;18:41-5.
7. Parel SM, Sullivan DY. Esthetics and osseointegration. Dallas (TX): Osseointegration Seminars Integrated; 1989.
8. Su H, Gonzalez-Martin O, Weisgold A, Lee E. Considerations of implant abutment and crown contour: critical contour and subcritical contour. *Int J Periodontics Restorative Dent.* 2010;30:335-343.
9. Belser U, Martin W, Jung R, et al. *Implant Therapy in the Esthetic Zone: Single-Tooth Replacements.* Hanover Park, IL: Quintessence Publishing Company; 2007
10. Abrahamsson I, Berglundh T, Lindhe J. The mucosal barrier following abutment dis/reconnection. An experimental study in dogs. *J Clin Periodontol.* 1997 Aug;24(8):568-72.
11. Rodríguez X, Vela X, Méndez V, Segalà M, Calvo-Guirado JL, Tarnow DP. The effect of abutment dis/reconnections on peri-implant bone resorption: a radiologic study of platform-switched and non-platform-switched implants placed in animals. *Clin Oral Implants Res.* 2013 Mar;24(3):305-11



Frank Andriessen is werkzaam als tandarts-implantoloog bij het Tandheelkundig Centrum Wilhelminapier (www.tand-implant.nl) te Rotterdam. David Rijkens is werkzaam als tandart-implantoloog bij Mondzorg Velsen (www.mondzorgvelsen.nl), Mondzorgcentrum Kudelstaart en Tandartspraktijk Prakken te Emmen. Zij zijn daarnaast beiden cursus-leider en docent van de Master-Class Implantologie van het ACTA (www.acta-de.nl).